

Målaren Carl Skånberg:

»Doctorn säger att jag har för lite plats för mitt hjerta«

|| Carl Skånbergs liv blev kort – han dog blott 33 år gammal – och han fick inte den bästa start här i livet. Ändå blev han en av våra mest kända landskapsmålare.

Han föddes 1850 i Norrköping, utom äktenskapet, togs om hand av en dam och växte upp i den trånga »fyrmannabyggningen« nära Motala ström. Redan som liten blev han »puckelryggig« och kunde därför inte delta i kamraternas vanliga lekar.


Vid 15 års ålder tog han sig till Stockholm och började sin bana som skyltmålare. År 1871 skrevs han in i konstakademien och blev kurskamrat med bl a Carl Fredrik Hill, Ernst Josephson och Carl Larsson. Redan tidigt flyttade de alla till Paris, där det snart bildades ett trevligt gäng av nordiska konstnärer. Skånberg var väldigt populär bland sina kamrater, som kallade honom »Skånis«.

»Ofärdig puckelryggig gosse« kallades han på sin tid i hemstaden. Ryktet förtalade att han i sin tidiga barndom skall ha brutit ryggen och utvecklat en kyfoscoklios. Detta är mycket osannolikt, orsaken var säkerligen följden av en tuberkulos med torakal osteomyelit, ett tillstånd som beskrivits av den engelske kirurgen Percival Pott (1714–1788).

Historiskt sett är detta en mycket gammal sjukdom, först påvisad hos egyptiska mumier. Potts syndrom är ett allvarligt lidande med ankyloserande spondylit, kyfoscoklios och ibland neurologiska skador. Detta leder till allvarliga lungfunktionsstörningar med en kraftigt reducerad lungvolym och ett minskat antal fungerande alveolärer, särskilt om kotskadan uppträder före fyra års ålder.

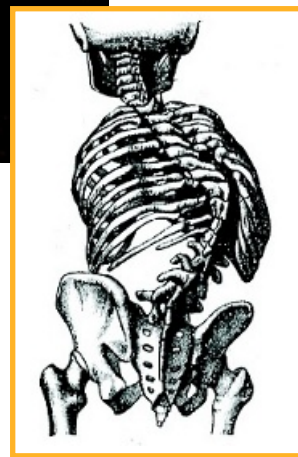Den minskade ventilatoriska kapaciteten medför allvarliga konsekvenser, som cor pulmonale och kort livslängd, på 1950-talet uppskattad till drygt 40 år.

Ett av Ernst Josephsons mest berömda porträtt är oljemålningen av vännen Carl Skånberg, som gjordes 1880 i Paris. Här låter han Skånis posera framför ett draperi och får alla detaljer i den sprättiga konfektionen att avteckna sig



Ett av Ernst Josephsons mest berömda porträtt är oljemålningen av vännen Carl Skånberg, som gjordes 1880 i Paris. Det är en liten linblond Skånis i halvprofil; han skämades inte för sitt lyte. Det som kanske sätter fyr på hela duken är cigarettpaketet, vars rosafärgade papper sticker upp ur Skånbergs ficka.

Skånberg led sannolikt av Potts syndrom, ett tillstånd med ankyloserande spondylit, kyfoscoklios (nedan) och kraftigt reducerad lungvolym.



med full tydlighet. Det är en stående liten linblond Skånis i halvprofil; han skämades inte för sitt lyte. Med den ena handen håller han en vinstockskäpp, den andra, med cigarett, hålls lätt instucken i västens armhål. Det som kanske sätter fyr på hela duken är cigarettpaketet, vars rosafärgade papper sticker upp ur Skånbergs ficka.

Även August Strindberg har – i en skiss »De små« – givit en beskrivning av den magnifike puckelryggen.

Redan tidigt plågades Skånis av »andtäppa«, som säkert inte förbättrades av hans rökning. När han 1881 i Venedig insjuknade behandlades han av tre doktorer »som kommo överens om att öppna en åder på mig och det hjälpte lite för tillfället men kändes mycket välgörande dagen derpå«.

Detta kanske inte var helt fel om man tänker på att han troligen hade polycytemi. Han gör ett tillägg, som karakteriserar hans personlighet:

»Doctorn säger att jag har för lite

plats för mitt hjerta, det är ej underligt då jag ofta velat bortgifva en hälft därav.«

Året därpå i Paris mår han inte bättre, nu vårdas han av den unge doktor Axel Munthe, och Ernst Josephson besöker honom dagligen. Vid Skånbergs tidiga död 1883 i Stockholm skriver Josephson:

»Skånbergs korta saga är slut! Humoristen, tragikern, målaren och stridsmannen är maskarnas rov! Den levande, eldiga själen har skilts från sitt bristfälliga hölje. Snillrike vän, du såg ut som ett barn och passade inte att åldras.«

Olav Thulesius
professor, Linköping

Referenser

- Loos V. Carl Skånberg, hans liv och verk. Norrköping: Östgöta konstförening; 1928.
- Bates DV, Macklem PT, Christie RV. Respiratory function in disease. Philadelphia: WB Saunders; 1971.
- Samuelsson S. Cor pulmonale resulting from deformities of the chest. Acta Med Scand 1952;142:399.
- Workman JM. Lung disease in kyphoscoliosis. Lancet 1973;4(2): 271-2.